

Palatosquisis en un ternero raza Holstein Caso clínico

Palatoschisis in a Holstein breed calf Clinical case

Rosita Valeria Centellas-Jáuregui^{1*} , Jorge Portal-Torres¹ , Medali Cueva-Rodríguez¹ , Wigoberto Alvarado² , Carlos Quilcate-Pairazamán³ 

¹Universidad Nacional de Cajamarca, Facultad de Ciencias Veterinarias, Laboratorio de Patología Veterinaria. Cajamarca, Perú.

²Universidad Nacional Toribio Rodríguez de Mendoza, Facultad de Ingeniería Zootecnista, Agronegocios y Biotecnología. Chachapoyas, Perú.

³Instituto Nacional de Innovación Agraria (INIA), Dirección de Desarrollo Tecnológico Agrario. La Molina, Lima, Perú.

*Autor para correspondencia: rcentellasj20_2@unc.edu.pe

RESUMEN

La palatosquisis es un teratoma hereditario que se presenta en bovinos, es una anomalía hereditaria que afecta la cavidad oral debido a un mal cierre durante el desarrollo embrionario, esta malformación puede tener un impacto negativo en el animal, afectando su alimentación y generando problemas como la regurgitación y rinitis. Se reporta el caso de un bovino hembra de 2 meses de edad que presentaba una malformación específicamente en el paladar duro. Se observó que la ternera presentaba palatosquisis, manifestó dificultad para alimentarse, así como rinitis, cuadros que se derivaron de la anomalía descrita.

Palabras clave: Palatosquisis; Holstein; Cajamarca

ABSTRACT

Palatoschisis is a hereditary teratoma that occurs in cattle, it is a hereditary anomaly that affects the oral cavity due to a bad closure during embryonic development, this malformation can have a negative impact on the animal, affecting its feeding and generating problems such as regurgitation and rhinitis. We report the case of a 2-month-old female bovine that presented a malformation specifically in the hard palate. It was observed that the calf presented palatoschisis, showed difficulty in feeding, as well as rhinitis, symptoms derived from the described anomaly.

Key words: Palatoschisis; Holstein; Cajamarca

INTRODUCCIÓN

Las malformaciones congénitas se generan por la acción de agentes teratógenos, tanto extrínsecos como intrínsecos, se evidencian por su aspecto morfológico [1], como el caso de Palatosquisis, esta se evidencia a través de una anomalía en la cavidad oral como consecuencia de un mal cierre de partes en el tiempo de desarrollo del embrión [2], es conocida como malformación congénita [3]. La palatosquisis, está presente en varias especies [4]. En animales se frecuenta con una edad de hasta 6 meses y en humanos las fisuras del paladar primario durante los 2 primeros meses de vida dentro del útero y del paladar secundario a partir de los 2 meses de vida intrauterina [5]. Hay que tener en cuenta que, afecta a uno por cada quinientos a setecientos nacidos vivos en animales [5], en comparación del ser humano, donde se da en uno de cada novecientos nacidos vivos, y especialmente en varones [6]. Las causas de este problema en esta especie es la embriopatía, donde da como resultado una soldadura incompleta, imperfecta de las crestas palatales [7]. El objetivo es reportar el caso de un bovino hembra de 2 meses de edad que presentaba una malformación específicamente en el paladar duro.

MATERIALES Y MÉTODOS

Historia del caso

Se identificó un ternero de sexo hembra de dos meses de edad de nombre Cary, nació el 06 de septiembre del 2023, con un peso de 37 kg, condición corporal de 3, no se administró ninguna vacuna ni medicamento alguno, esta malformación se generó en el tercer parto de la madre, mientras que los dos partos anteriores no presentaron complicación alguna y las crías nacieron sin anomalías, la madre de raza Holstein de nombre Cordelia y su padre Tonka de 6 años de edad, de raza Holstein, en el fundo El Álamo, Cajamarca, con crianza mixta tanto estabulada como al pastoreo, su alimentación es mixta a base de concentrado y forraje, ubicada en la provincia de Otuzco con latitud: -7,11667, y longitud: -78,45 en la región Cajamarca, Perú. Las primeras semanas la leche se le suministraba con biberón, donde no presentó ningún problema. Sin embargo, al proporcionarle la leche en un recipiente se observó que la eliminaba por las fosas nasales. Al ser alimentado con forraje presentó dificultad, eliminaba un líquido de color verde durante el proceso de digestión, interfiriendo el proceso óptimo de la alimentación. Asimismo, presentaba un cuadro de rinitis. En base a la anamnesis se confirmó que el ternero presentaba paladar hendido (FIG. 1). Cabe resaltar que por las consecuencias de esta patología en la viabilidad del animal se procedió a realizar la eutanasia el 16 de noviembre del 2023. Posteriormente, el cadáver fue trasladado al Laboratorio de Patología Veterinaria de la Universidad Nacional de Cajamarca para su conservación en formol al 10 %.

RESULTADOS Y DISCUSIÓN

La leche de vaca es uno de los alimentos de mayor consumo en el planeta en la actualidad. La raza Holstein es la mejor del mundo en producción de leche. Durante décadas se ha realizado mayor presión de selección genética para la obtención de ejemplares con altos rendimientos de leche [8]. El mercado peruano cuenta con aproximadamente 50.000 cabezas de ganado puro Holstein, el más apropiado para la producción lechera en la cuenca costera y el más común en el país [9]. Los programas de selección y mejora genética del ganado vacuno Holstein, han contribuido de manera significativa al progreso y al avance cualitativo alcanzado en las producciones de

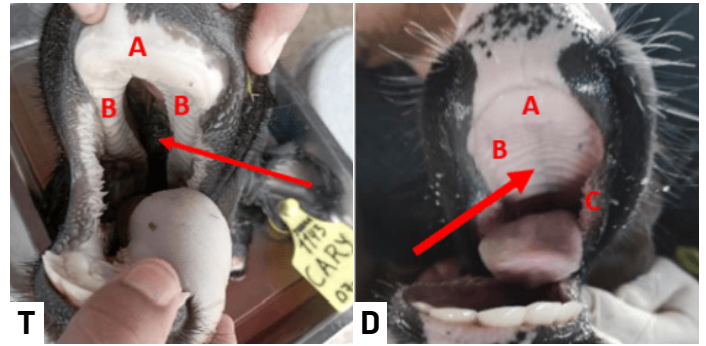


FIGURA 1. (T) Anomalía congénita en el paladar duro (flecha), pulvino dental (A), crestas palatinas separadas debido a la malformación (B), paladar duro y papilas bucales sanas de un ternero Holstein tomada en el fundo El Álamo (D) (flecha)

esta raza lechera. En dichos programas, es común que determinados ejemplares sean ampliamente utilizados para inseminación artificial, transferencia embrionaria o fecundación *in vitro*, por lo que si esos animales son portadores de algún defecto hereditario pueden difundirlo ampliamente en la población, aumentando en consecuencia la probabilidad de que se expresen los genes recesivos y con ellos la aparición de las enfermedades genéticas.

Las enfermedades genéticas se deben a alteraciones en los genes, y pueden ser a nivel de un solo gen, varios genes (poligenes) o muchos genes (cromosomas; como las trisomías o monosomías). La alteración genética puede producir directamente la enfermedad o bien determinar la resistencia o susceptibilidad a padecerla [10]. El tema de paladar hendido llega a ser una malformación que en el caso de bovinos aún no se presencian gran cantidad de investigaciones o estudios. Esta patología puede causar un impacto negativo en el animal, en este caso una ternera de dos meses, le impide tener una adecuada alimentación, no podrá ingerir de forma normal sus alimentos, al momento de ingerir su leche puede regurgitarlo a través de sus fosas nasales, generándole un cuadro de rinitis. A diferencia de caprinos o humanos [2, 3], se ha encontrado un mayor porcentaje de investigaciones por la incidencia casi constante de casos, que han ayudado a aportar con un diagnóstico y tratamiento para la patología. En caprinos, se ha sugerido la intervención quirúrgica para lograr corregir anomalías palatinas sencillas, sin embargo, los resultados positivos son limitados debido a la atención meticulosa que necesitan y la alta tasa de fallos asociados [11]. Así mismo en el caso de humanos, donde se diagnostica esta patología meramente clínica justo en el nacimiento ya que su forma o estructura es muy evidente, sin obligación de pruebas bioquímicas [12]. Las formas de hacer diagnósticos prenatales en personas son mediante estudios de imagen, específicamente a través de una ecografía en tercera dimensión. En este proceso, la ecografía se podrá ver el feto, con el objetivo de estudiar donde se pueden estudiar con minuciosidad la anatomía facial, logrando diagnosticar el tipo de anomalía que presenta [12]. Desde semana 13 de gestación, este análisis llega a ser confiable ya que mientras más cerca llegue a nacer el feto el dictamen es más exacto y cuanto más cerca se esté de la fecha de parto, el diagnóstico será más indudable [13].

CONCLUSIÓN

El bovino hembra de 2 meses de edad con una malformación en el paladar duro fue confirmado como palatosquisis.

Conflictos de interés

Los autores no presentan ningún conflicto de interés.

REFERENCIAS BIBLIOGRÁFICAS

- [1] Fernández JM, San Román F, Israeliantz N, Galiñanes A, Pedraja M, Morena M. Tratamiento quirúrgico del paladar hendido secundario congénito en el perro. *Argos Inf. Vet.* [Internet]. 2011 [citado 25 Feb. 2024]; 129:32-34 Disponible en: <https://goo.su/KW7oXrY>
- [2] Rojas I, Bárcenas A, García S. Rarezas Teratológicas en animales: exposición de casos. *REDVET* [Internet]. 2016 [citado 25 Feb. 2024]; 17(5):1-8. Disponible en: <https://goo.su/gI32>
- [3] Montes D, De la Ossa J. Descripción de un caso de labio leporino y paladar hendido en *bubalus bubalis bubalis* (búfalo), Sucre, Colombia. *REDVET.* [Internet]. 2016 [citado 25 Feb. 2024]; 13(7):1-6. Disponible en: <https://goo.su/JPrb>
- [4] García-Arnas F, Llorens MP, Prandi D, San Román F, Peña M. Palatosquisis en la especie canina. *Clínica Vet. Pequeños Animales* [Internet]. 1991 [citado 25 Feb. 2024]; 11(1):46-53. Disponible en: <https://goo.su/1bdhq>
- [5] Sacsquispe S, Ortiz L. Prevalencia de labio y/o paladar fisurado y factores de riesgo. *Rev. Estomatol. Herediana* [Internet]. 2004; 14(1-2):54-58. doi: <https://doi.org/g8pqz7>
- [6] Charry I, Aguirre ML, Castaño JJ, Gómez BJ, Higuera J, Mateus GL, Montes D, Villegas O. Caracterización de los pacientes con labio y paladar hendido y de la atención brindada en el Hospital Infantil Universitario de Manizales (Colombia). *Arch. Med. (Col).* [Internet]. 2012 [citado 25 Feb. 2024]; 12(2):190-197. Disponible en: <https://goo.su/iSLR00>
- [7] Díaz-Casado GH, Díaz-Grávalos GJ. Defectos de cierre orofaciales: paladar hendido y labio leporino. Una revisión bibliográfica. *SEMERGEN.* [Internet]. 2013; 39(5):267-271. doi: <https://doi.org/f2jv59>
- [8] Cuéllar-Sáenz JA. Razas bovinas especializadas en leche. *Veterinaria Digital* [Internet] Panamá. Veterinaria Digital S.A; 2021 [citado 05 Ago. 2024]; Disponible en: <https://goo.su/19pB3K>
- [9] Perulactea. Raza bovina Holstein en Perú. *Perulactea* [Internet] Lima: Perulactea 2019 [citado 21 Ago. 2024]; Disponible en: <https://goo.su/1WAh3>
- [10] Lourido Fuertes M, Escofet Crespo P, García Alba C, Areán Dablanca H, Fernández Fernández A, López Viana J. Principales enfermedades genéticas en el ganado Holstein. Síndrome de la Brachyspina. *Frisona española* [Internet]. 2011 [citado 21 Ago 2024]; 31(186):96-100. Disponible en: <https://goo.su/MR8Iwq>
- [11] Perry A. Animal scientist finds new vistas in cleft palate research. *Agric. Res. Serv.* [Internet]. 2009 [citado 25 Feb. 2024]; 57(7):1-3. Disponible en: <https://goo.su/kwbz2C>
- [12] Palmero J, Rodríguez M. Labio y paladar hendido. Conceptos actuales. *Acta méd. Grupo Ángeles.* [Internet]. 2019 [citado 25 Feb. 2024]; 17(4):372-379. Disponible en: <https://goo.su/BjXer>
- [13] Rincón-García ÁG, Chacín-Peña B, Marín E, Felzani R, Morales O. Diagnóstico prenatal de las hendiduras labiopalatinas. *Acta Odontol. Venez.* [Internet]. 2006 [citado 25 Feb. 2024]; 44(3):399-405. Disponible en: <https://goo.su/1l3U1zG>